

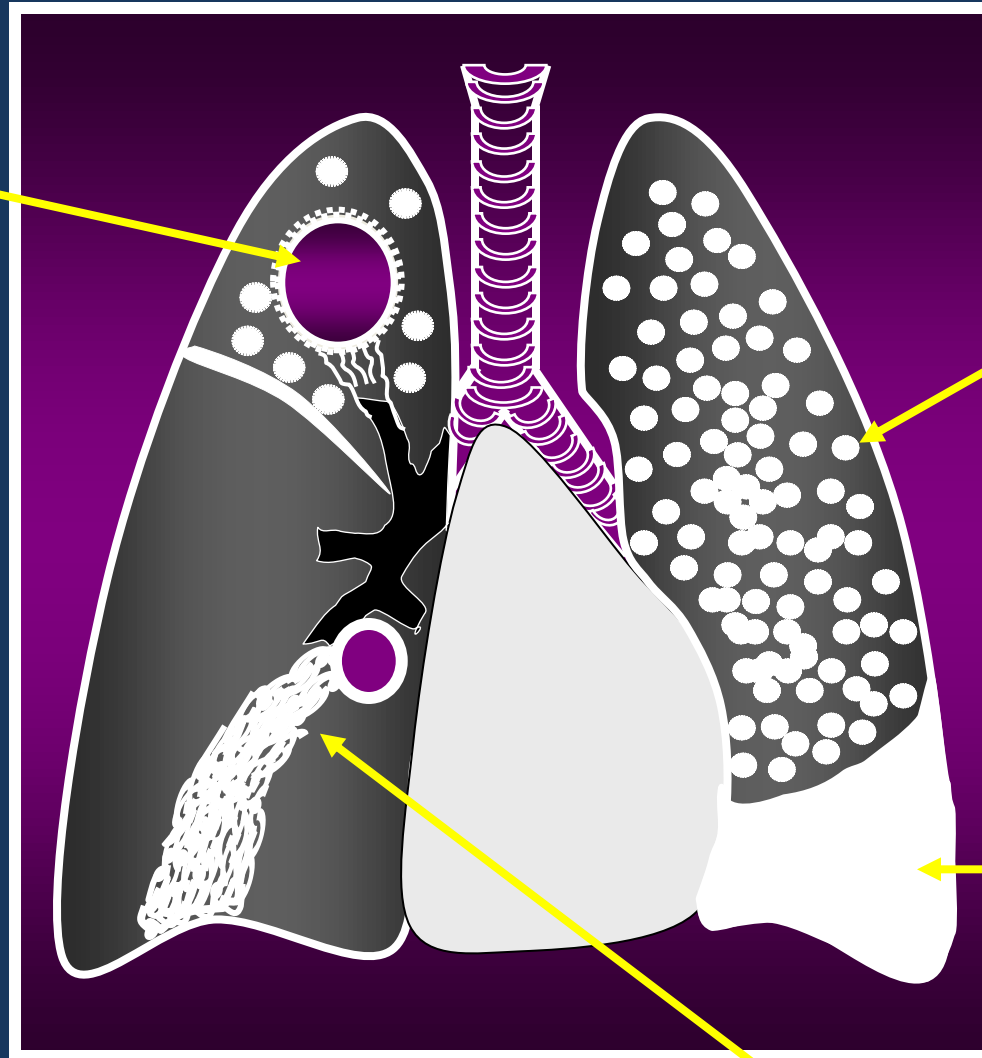
Fernando Fiuza

Imagens



Tuberculose pós-primária

Liquefação do cáseo e formação de cavidade



Miliar pós-primária (nódulos grosseiros e coalescentes)

TB pleural pós-primária (assoc. à pulm.)


Pneumonia caseosa (disseminação gânglio-brônquica)


























“Sinto uma grande apneia, porque morreu um grande, grande homem... Grande no corpo
No coração, nas suas obras políticas, nos palavrões e broncas afetuosas, na amizade,
Grande sanitarista, grande, grande, grande Dr. Fernando... Meus Pulmões estão gritando
E não são as bronquiectasias não, não! É saudade, saudade do ar bom que ele fazia entrar neles.”

SC

Aquela que não era só o prontuário 40...











...

Mas esta noite o céu brilhou...

Revelando uma estrela de dimensões maravilhosas e cores celestiais

Seria realmente esta mais uma estrela?

As estrelas são formadas de luz.

E com toda certeza quando você olhar para o céu e ver ao lado da lua uma estrela brilhar chamando sua atenção, pode apostar que esta estrela é Dr. Fernando dando a lua uma linda palestra sobre a vida.

